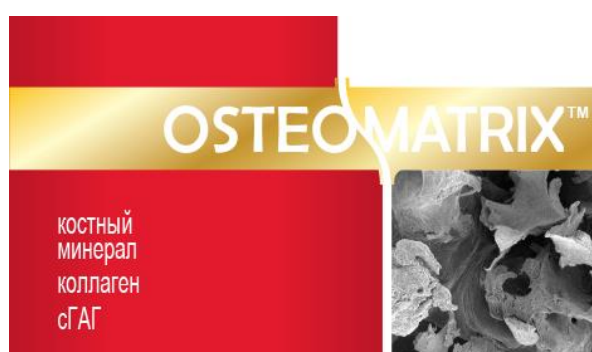


# ИЛЛЮСТРИРОВАННЫЙ ПРОТОКОЛ ПОСЛОЙНОГО ПРИМЕНЕНИЯ МАТЕРИАЛОВ КОНЕКТБИОФАРМ В СЛУЧАЕ ПРЕЗЕРВАЦИИ (КОНСЕРВАЦИИ) ЛУНКИ



**ОСТЕОИНДУКТОР**

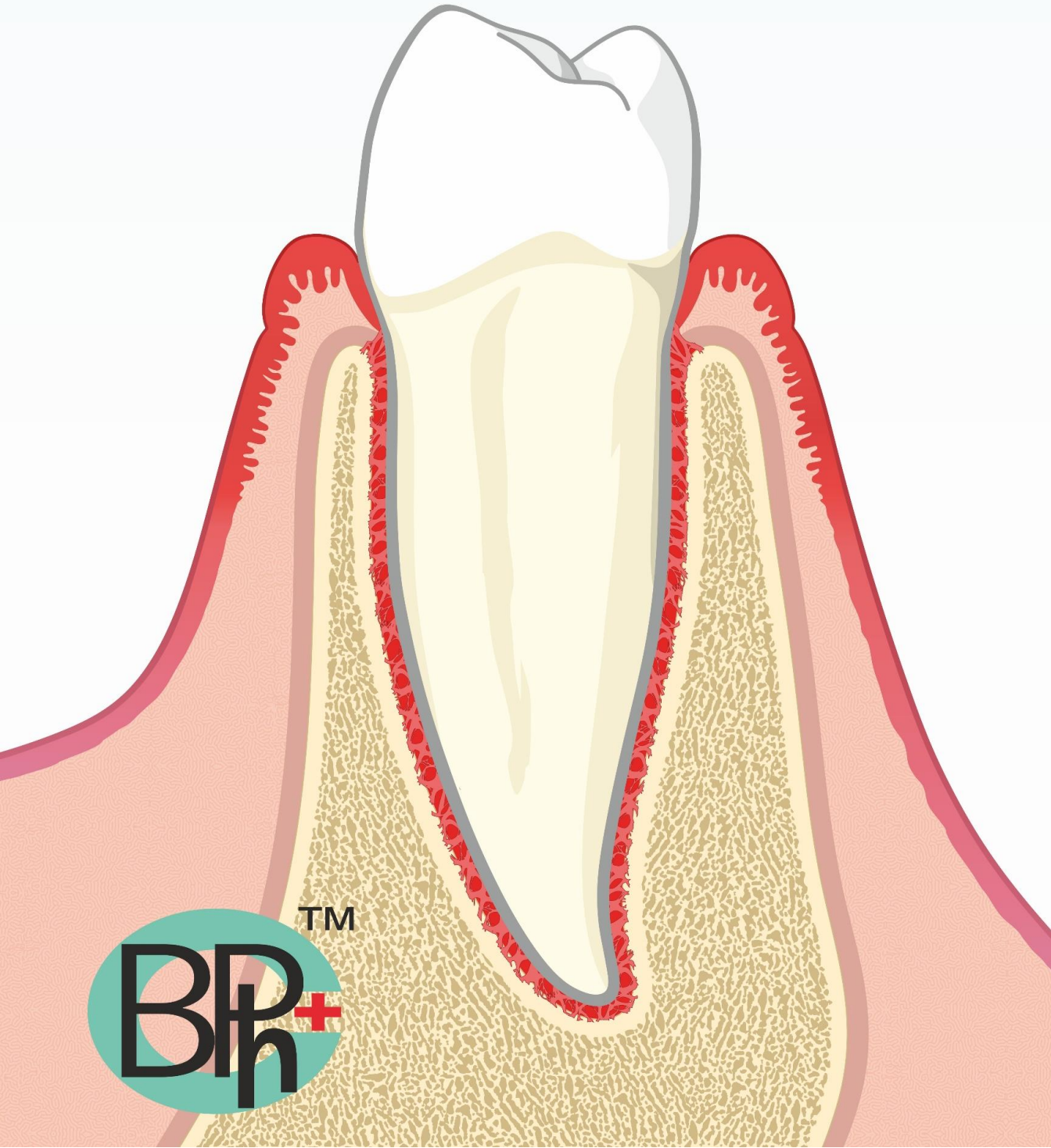


**ОСТЕОКОНДУКТОР**

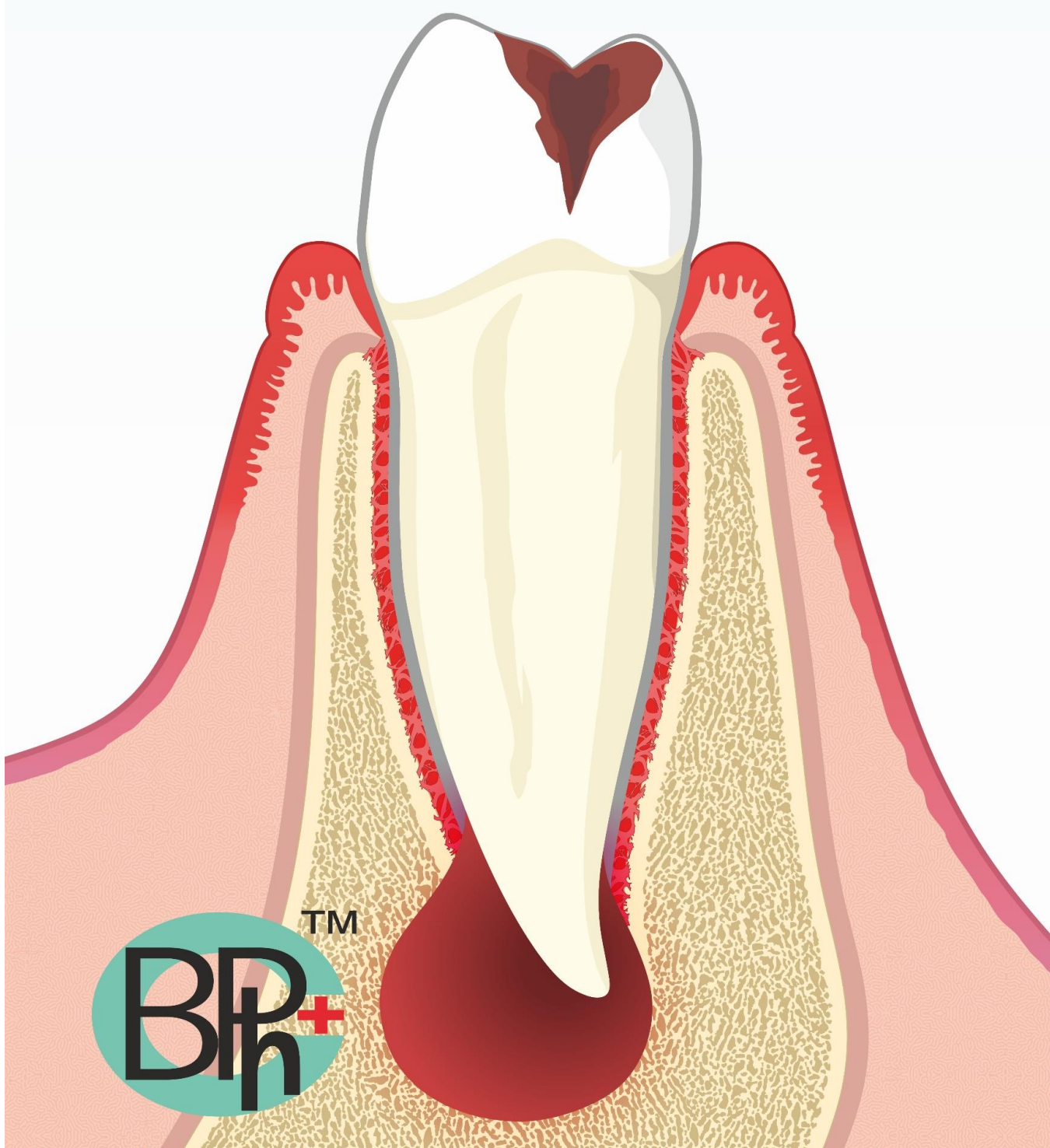


**МЕМБРАНА**

**ПРИМЕР ИСХОДНОЙ СИТУАЦИИ ЗДОРОВОГО  
ЗУБА**

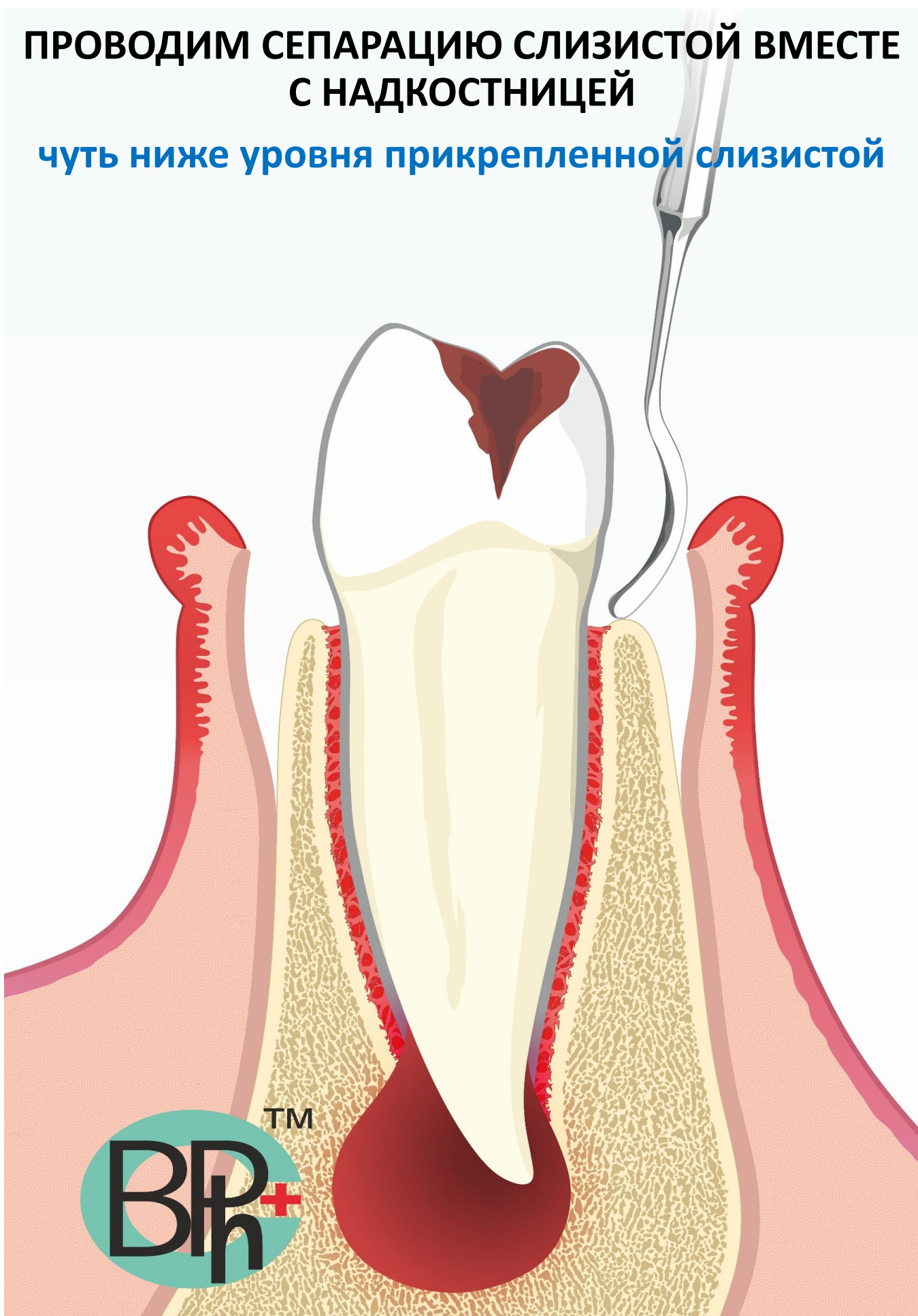


**ПОКАЗАНИЕ К УДАЛЕНИЮ ЗУБА**  
нецелесообразность терапевтического лечения

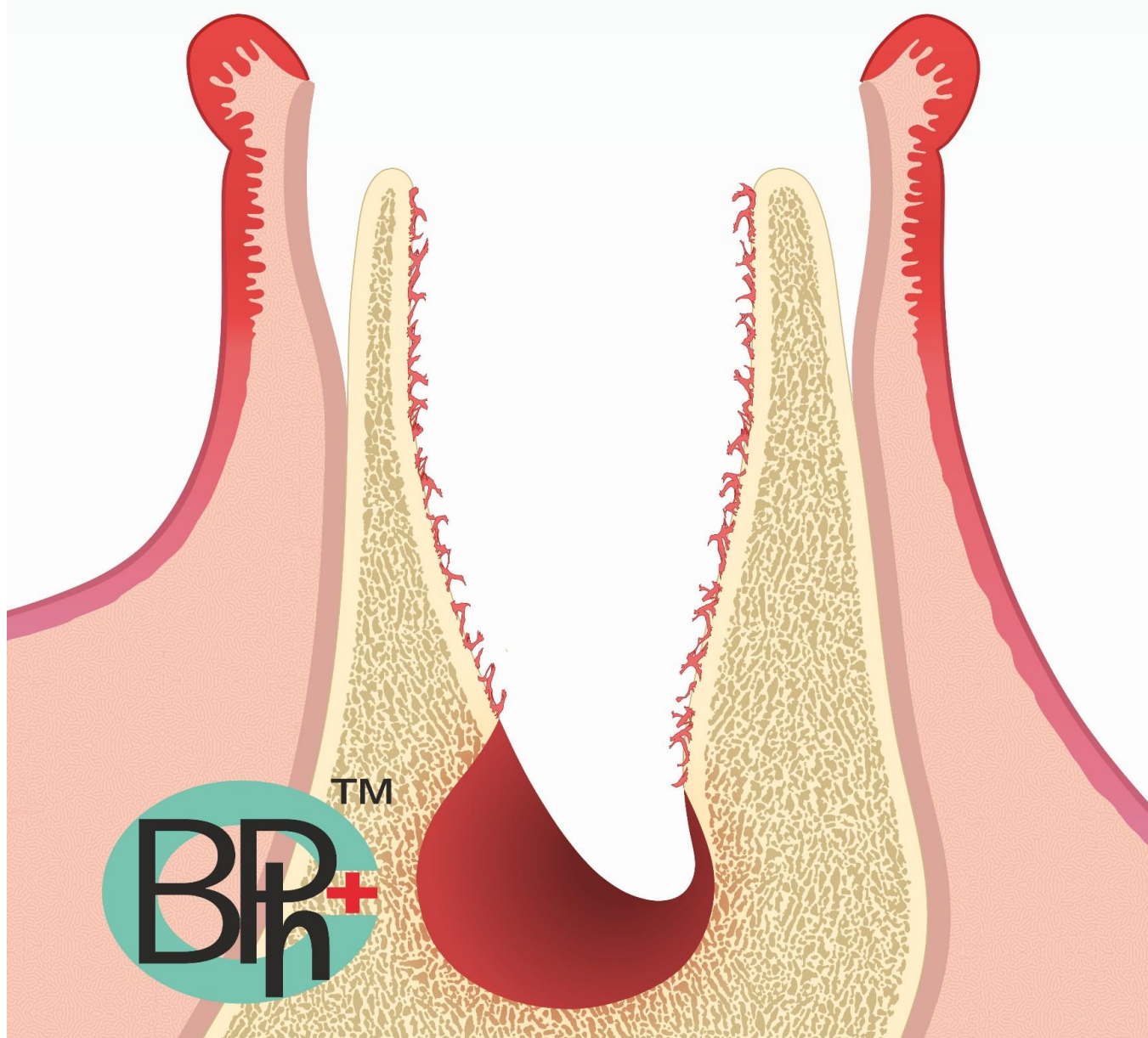


**ПРОВОДИМ СЕПАРАЦИЮ СЛИЗИСТОЙ ВМЕСТЕ  
С НАДКОСТНИЦЕЙ**

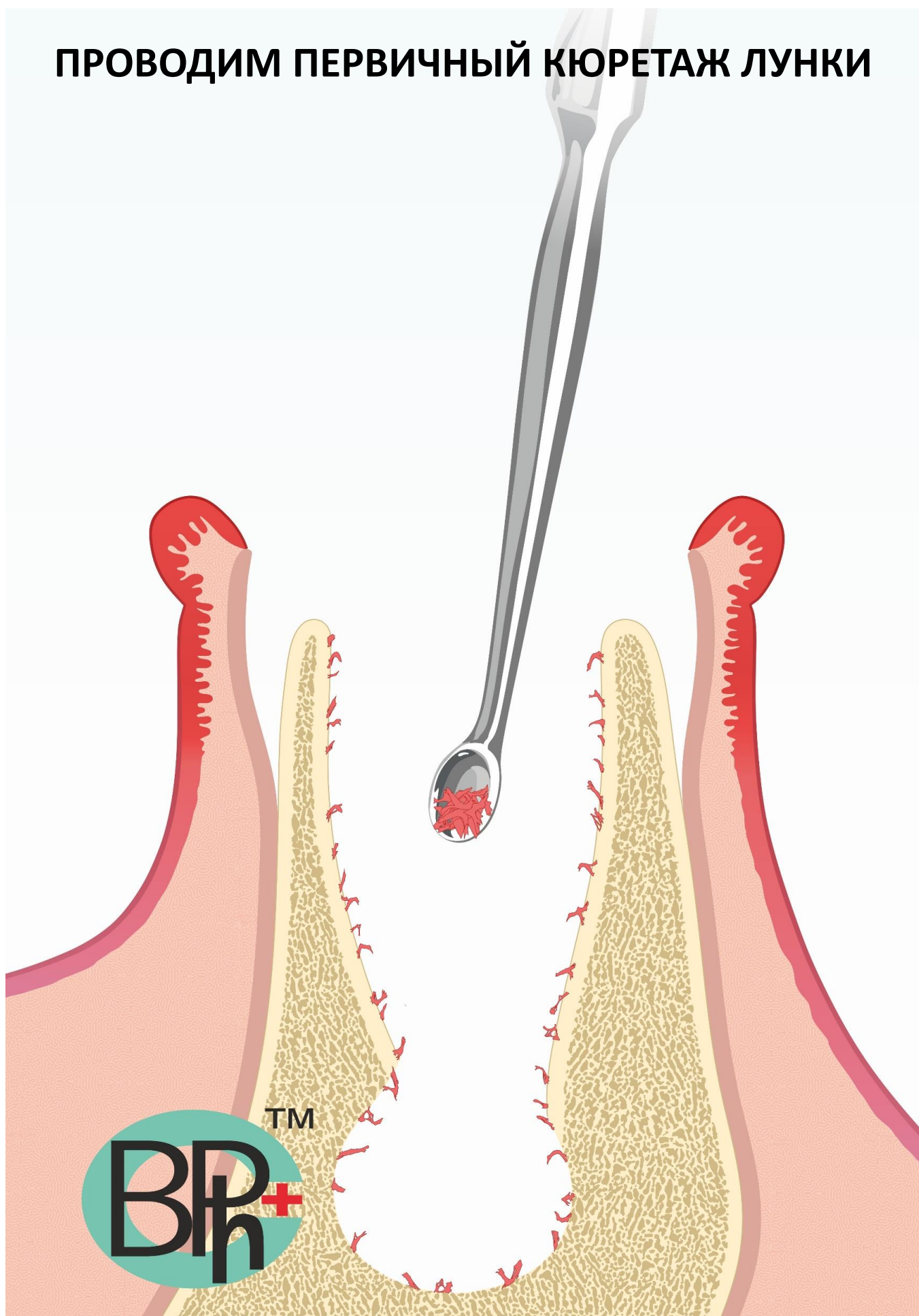
**чуть ниже уровня прикрепленной слизистой**



# ВИД ЛУНКИ ПОСЛЕ УДАЛЕНИЯ ЗУБА



# ПРОВОДИМ ПЕРВИЧНЫЙ КЮРЕТАЖ ЛУНКИ

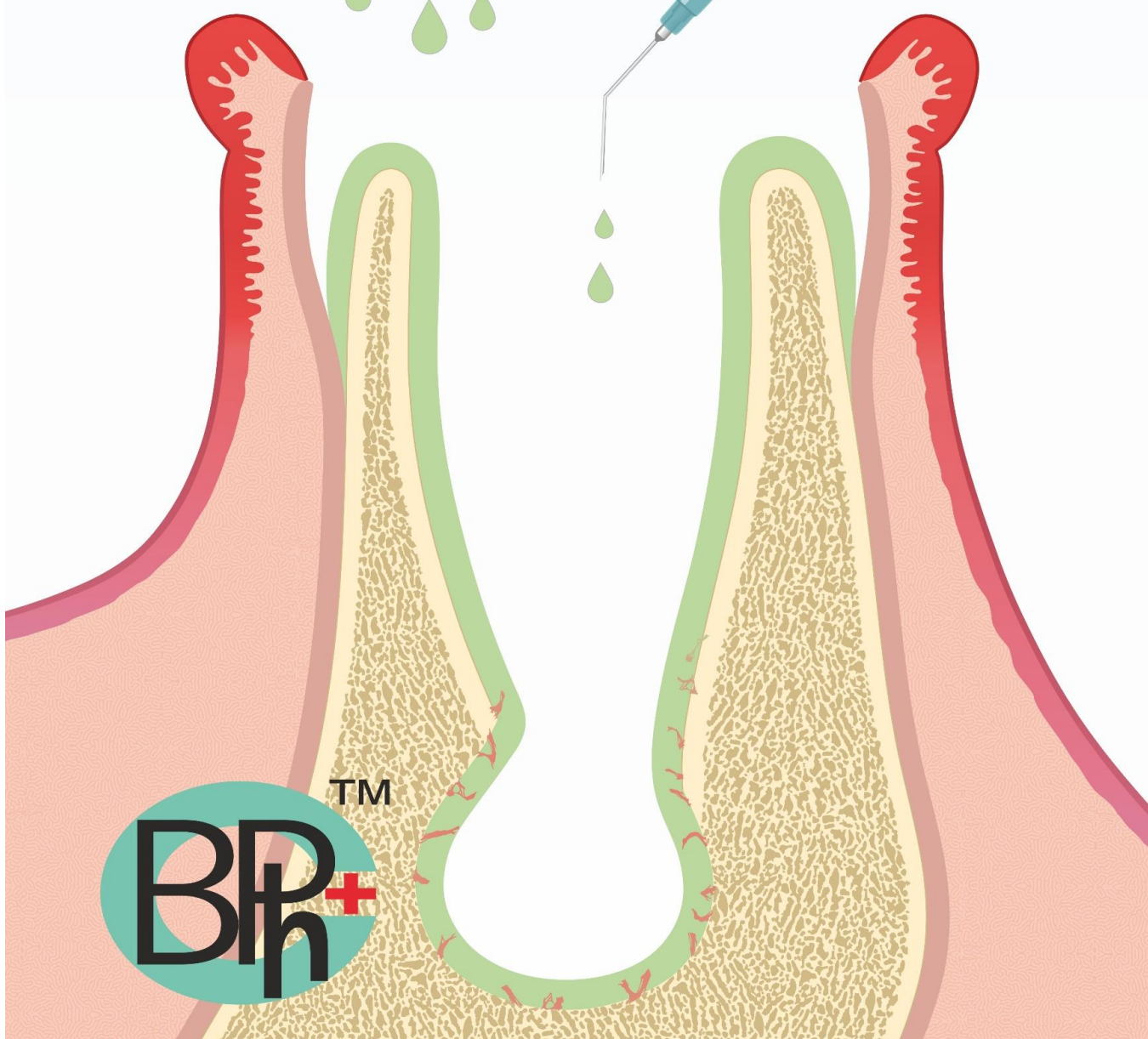
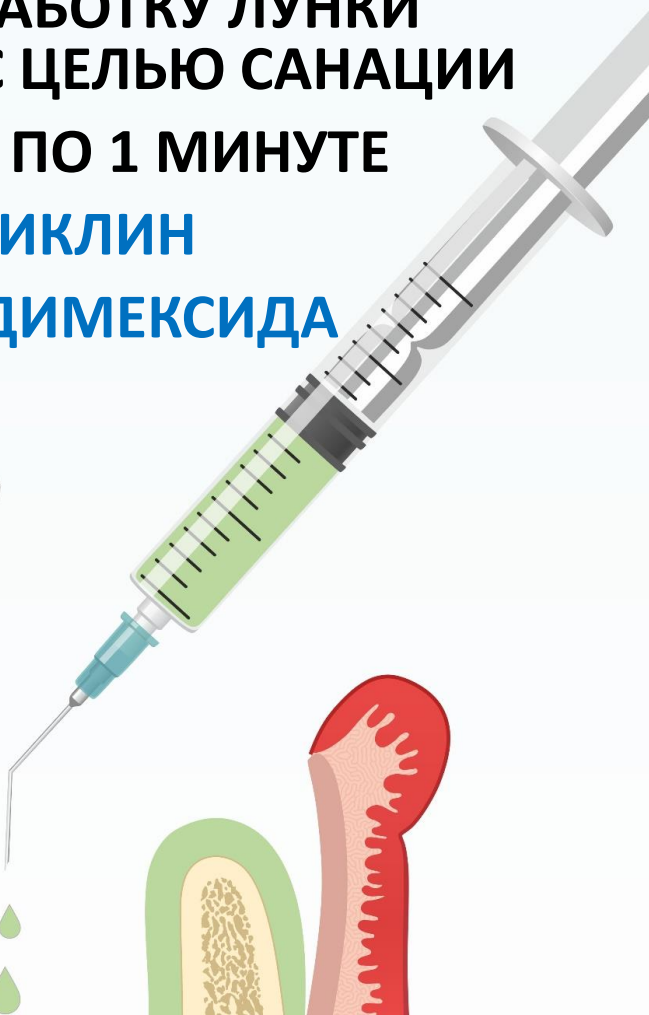
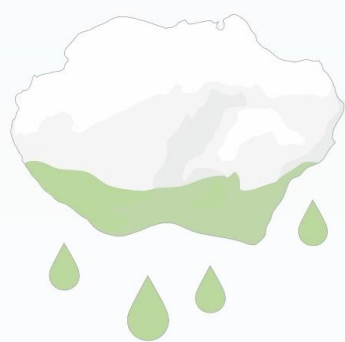
**ПРОВОДИМ ОБРАБОТКУ ЛУНКИ  
АНТИБИОТИКАМИ С ЦЕЛЬЮ САНАЦИИ  
3 ЭКСПОЗИЦИИ ПО 1 МИНУТЕ**



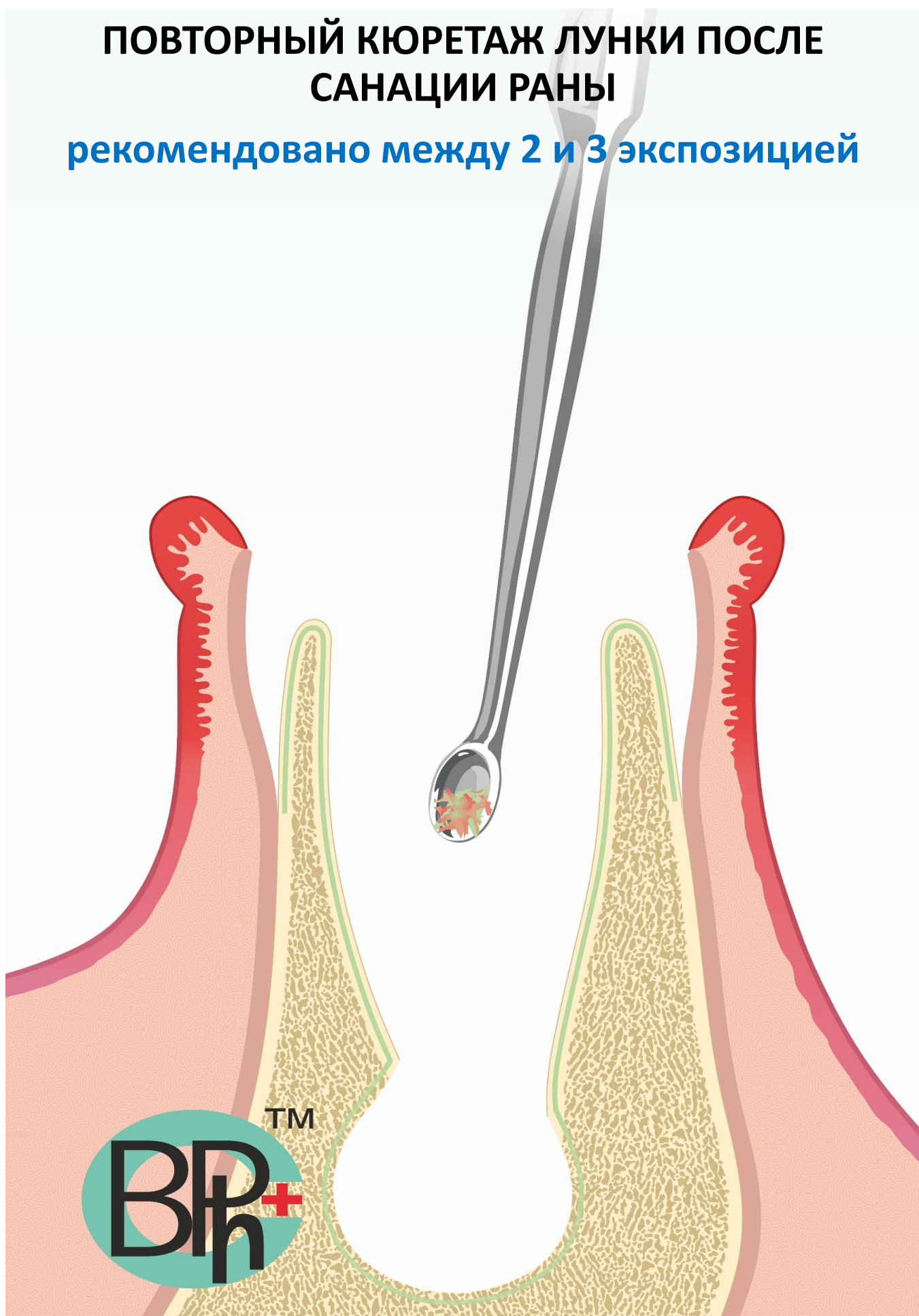
**ПЕРЕЙТИ К  
ПРОСМОТРУ  
ВИДЕО ПО  
САНАЦИИ РАНЫ**

**ДОКСИЦИКЛИН  
10% раствор ДИМЕКСИДА**



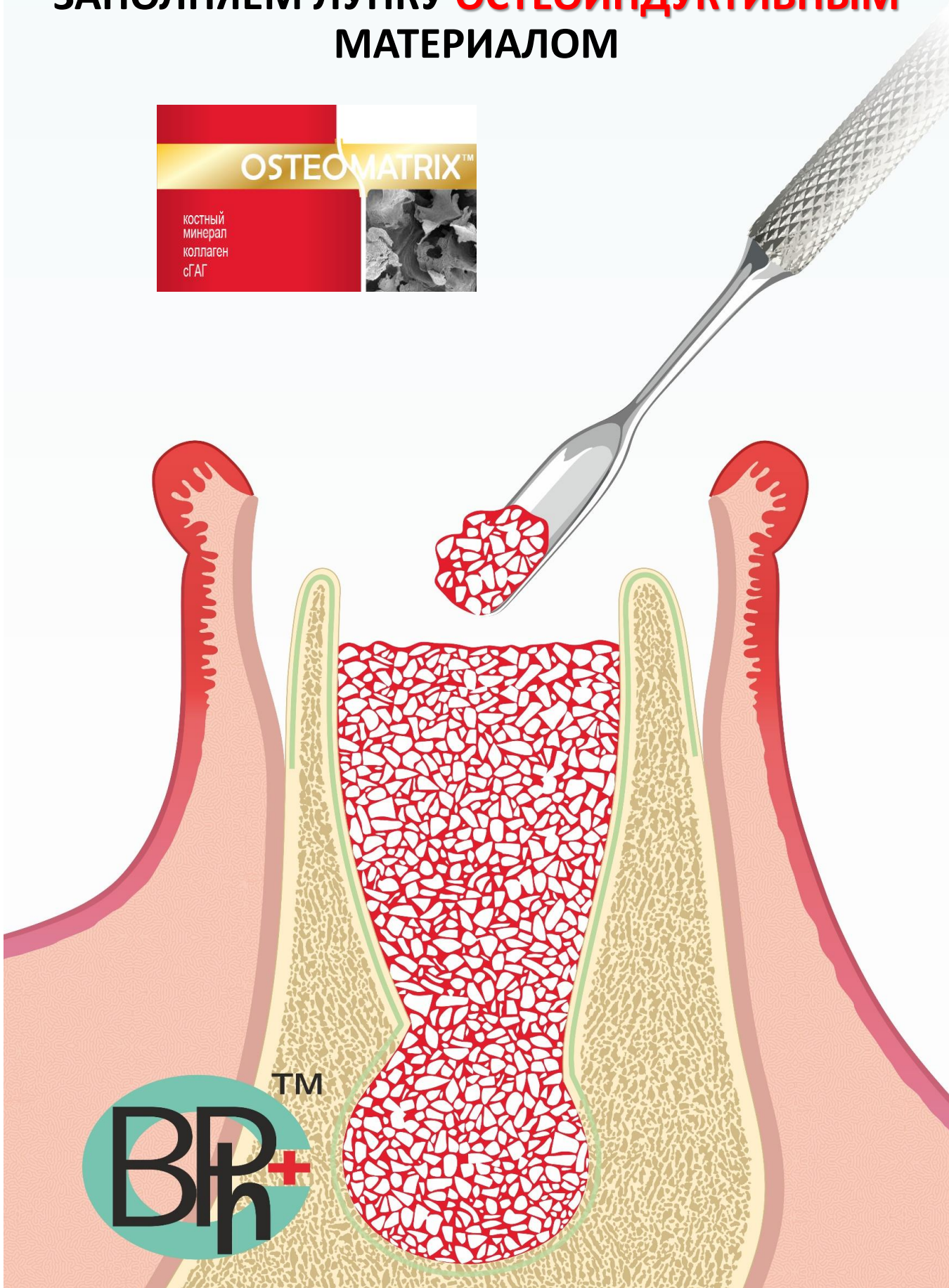
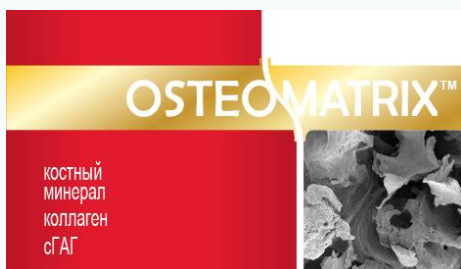
# ПОВТОРНЫЙ КЮРЕТАЖ ЛУНКИ ПОСЛЕ САНАЦИИ РАНЫ

рекомендовано между 2 и 3 экспозицией

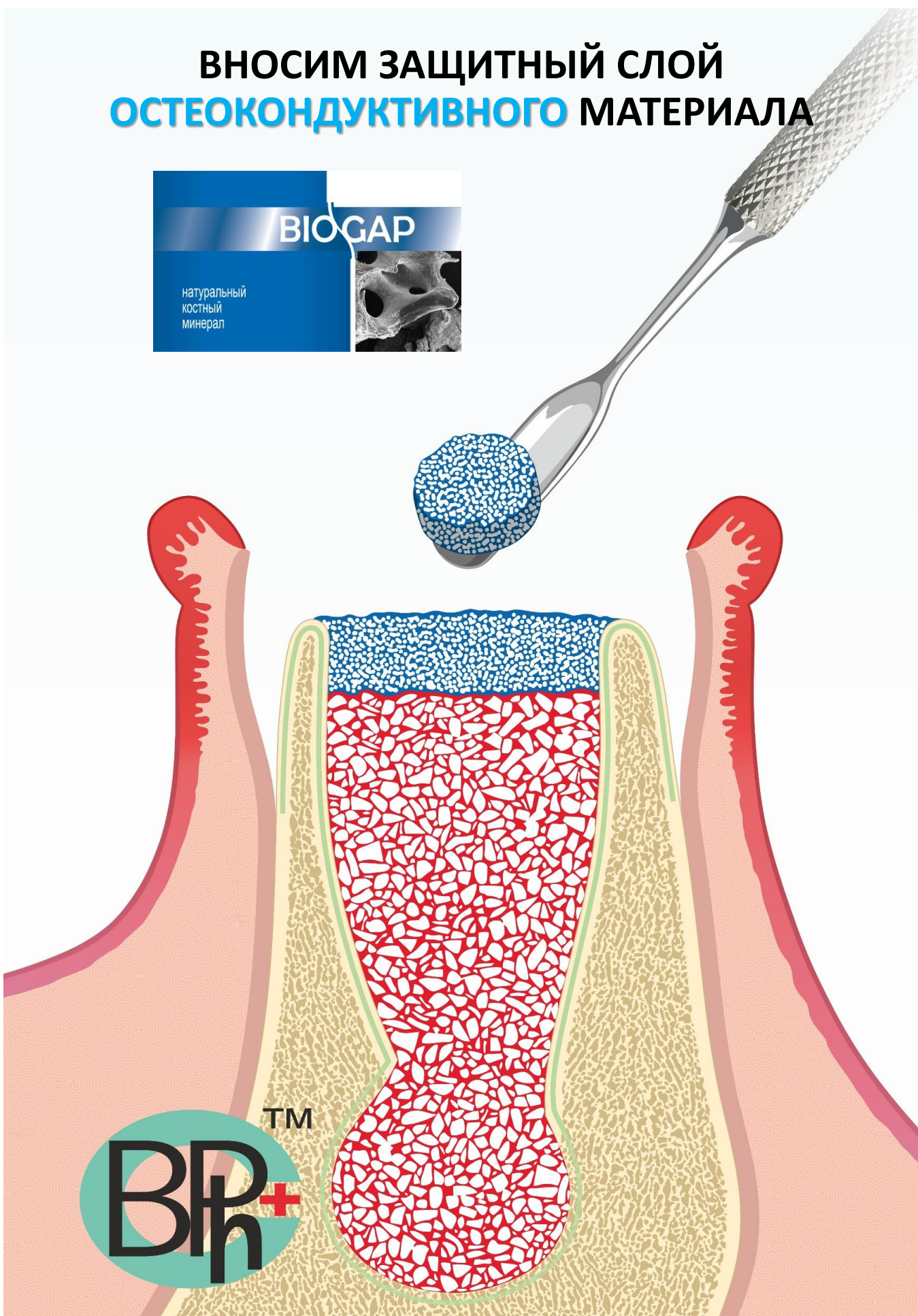




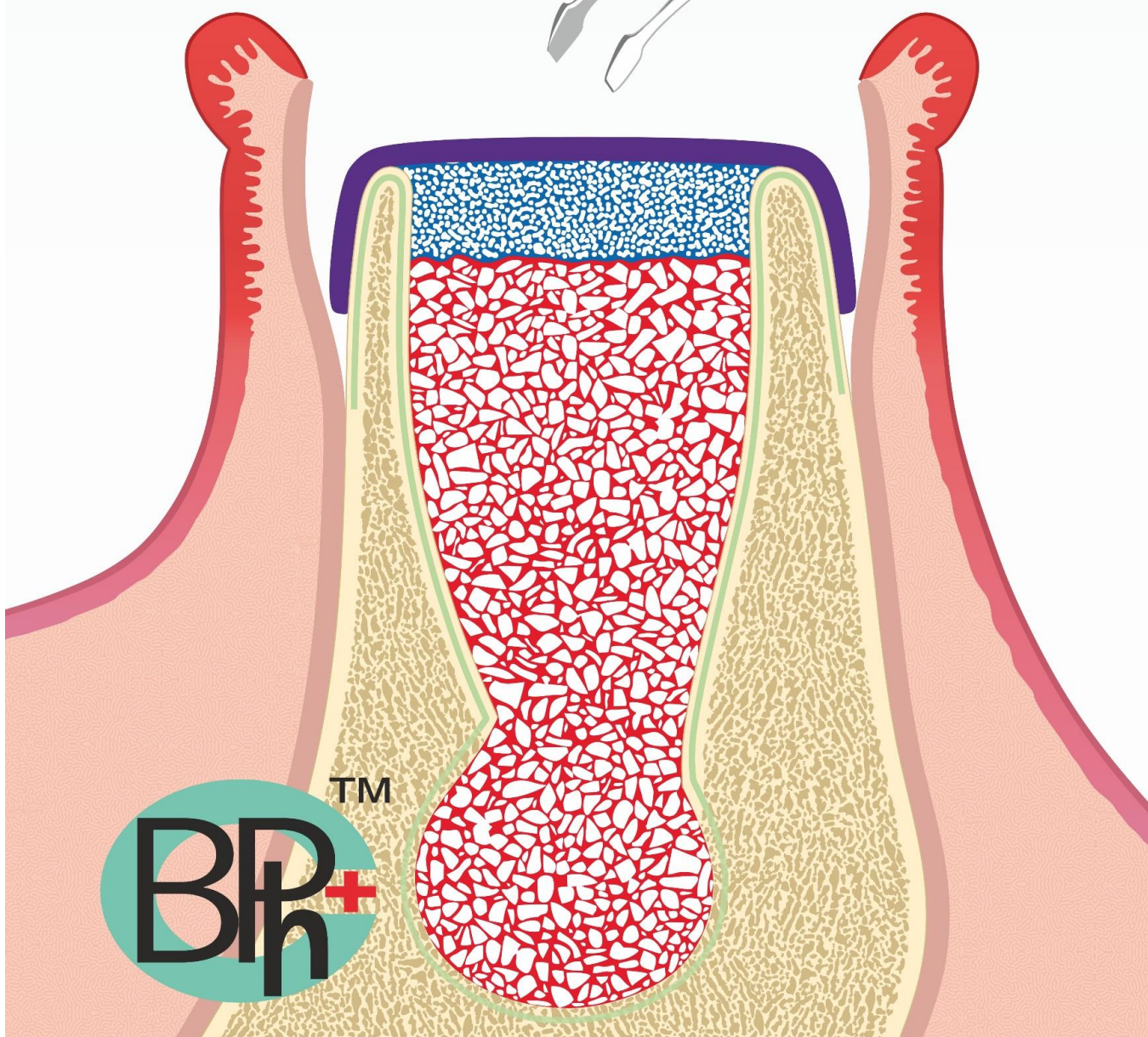
# ЗАПОЛНЯЕМ ЛУНКУ **ОСТЕОИНДУКТИВНЫМ** МАТЕРИАЛОМ



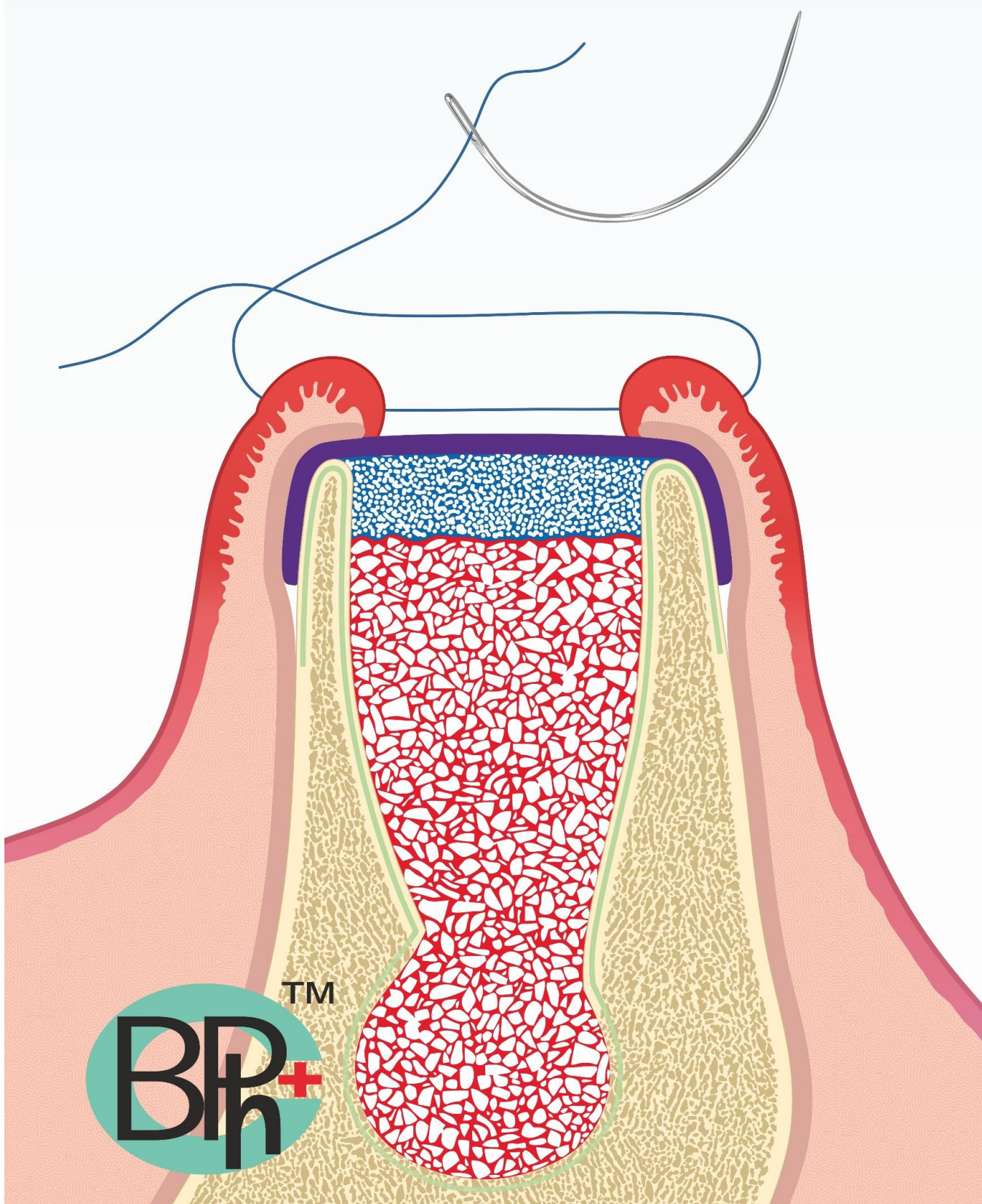
# ВНОСИМ ЗАЩИТНЫЙ СЛОЙ ОСТЕОКОНДУКТИВНОГО МАТЕРИАЛА



# ПРЕДОТВРАЩАЕМ МИГРАЦИЮ КОСТНОГО МАТЕРИАЛА ПРИ ПОМОЩИ РЕЗОРБИРУЕМОЙ КОЛЛАГЕНОВОЙ МЕМБРАНЫ



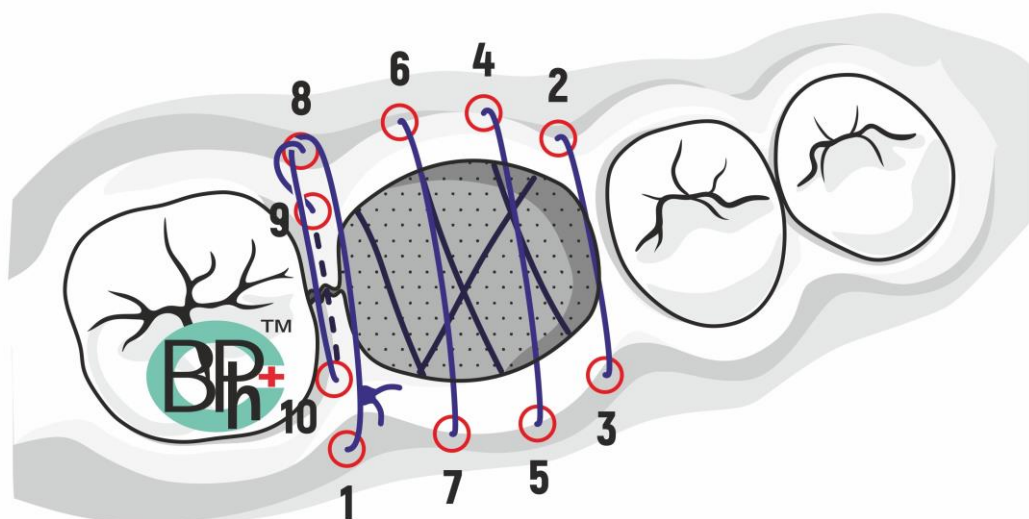
# УШИВАЕМ РАНУ



# ВАРИАНТ УШИВАНИЯ РАНЫ ПРИ РАЗРЫВЕ СЛИЗИСТОЙ



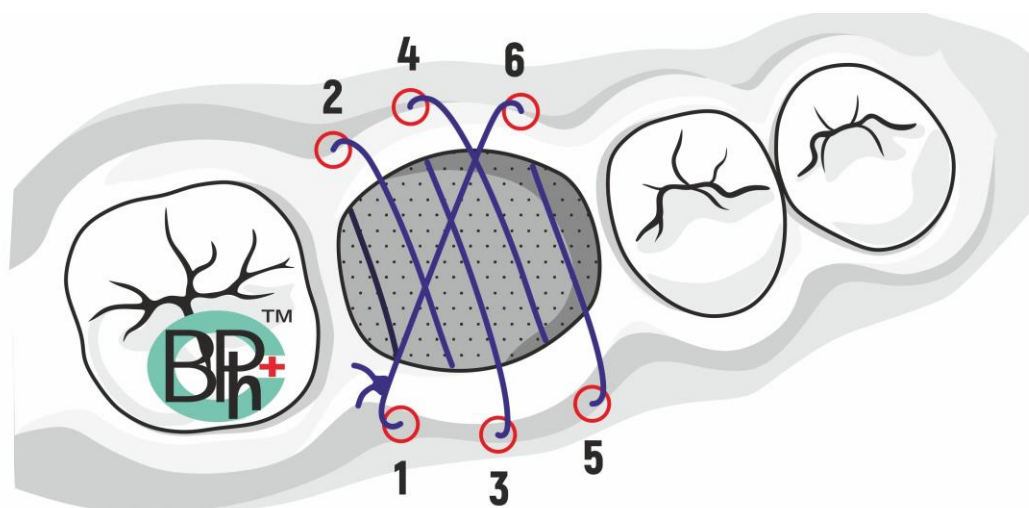
СМОТРЕТЬ ПОЛНЫЙ  
ПРОТОКОЛ ЗДЕСЬ



# ВАРИАНТ УШИВАНИЯ РАНЫ БЕЗ РАЗРЫВА СЛИЗИСТОЙ



СМОТРЕТЬ ПОЛНЫЙ  
ПРОТОКОЛ ЗДЕСЬ



**ОТДАЛЕННЫЙ РЕЗУЛЬТАТ**  
через 6 месяцев

